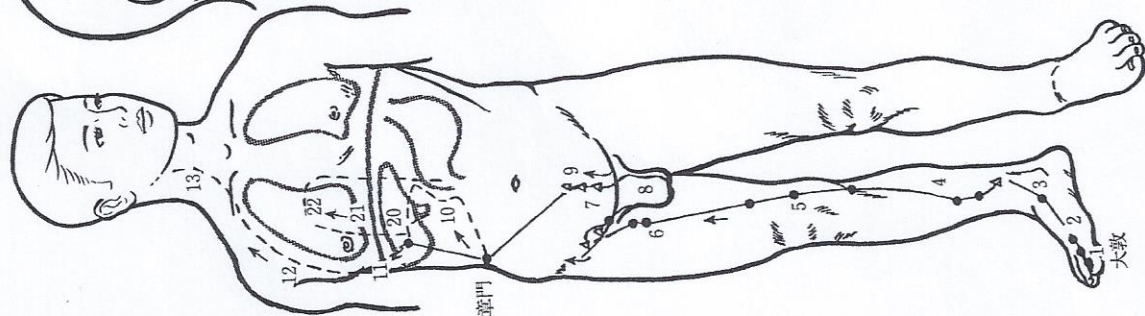
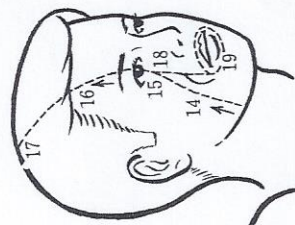


12) 足厥陰肝經 (図14)



第1趾背側の発毛部外側端(大敦穴)に起り①、足背に沿い②内踝前縁を経て上行し③、内踝上方八寸で交叉して足太陰脾經の後に④、膝を過ぎ、股の内側中線に沿い上行して陰毛中に進入し⑦、陰器を繞り⑧、小腹に至り⑨、外上方に向い第11肋端に至り、腹に入り、胃を挾み、肝に属し、胆に絡し⑩、上って膈を貫き⑪脇肋に分布し⑫、喉嚨に沿い⑬、鼻の内竅(鼻咽部)に進入し⑭、上行して目系に連なり⑮、額に出⑯、上行して頭頂部で督脈と会する⑰。分支は、目系から分かれ⑱、頬の裏を下行し、口唇を環繞する⑲。

別の分支は、肝から分かれ⑳、上って膈を貫き㉑、肺中に注ぎ㉒、手太陰肺經と交わる。

図14 足厥陰肝經の循行

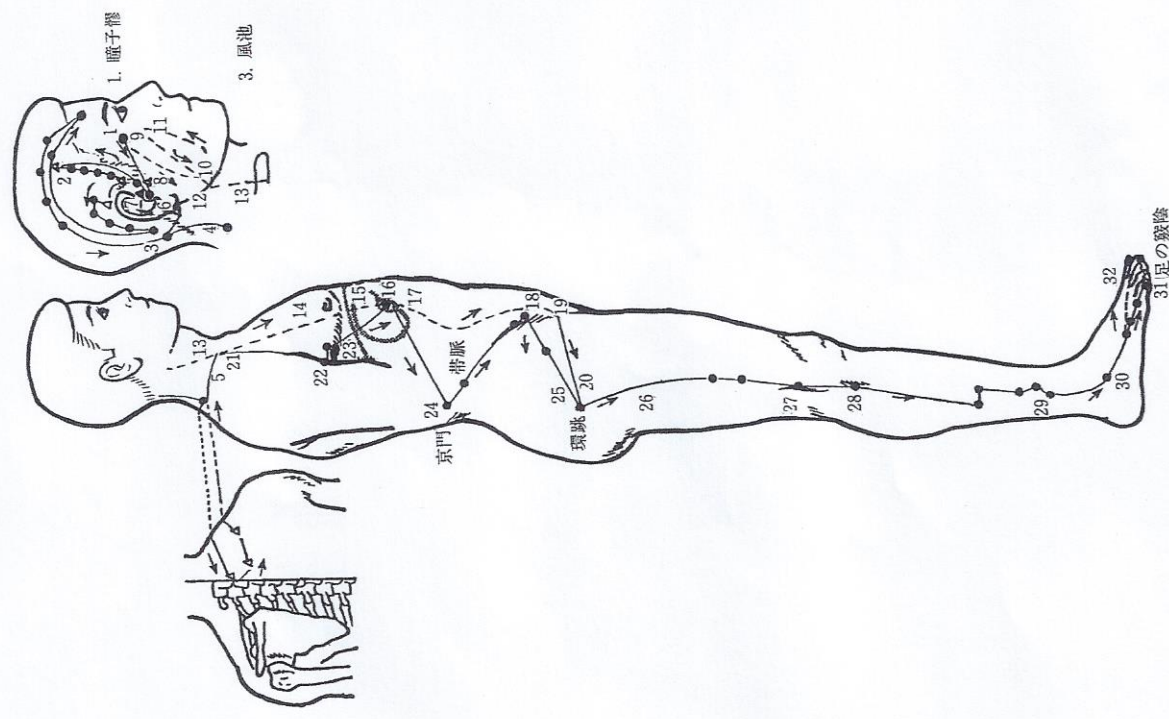


図13 足少陽胆經の循行